

ENFERMEDAD DE MAREK

Enfermedad enzoótica, viral, altamente contagiosa y linfoproliferativa. Afecta a aves jóvenes de dos a cinco semanas de edad y a aves adultas de 35 semanas o más.

Sinónimos

También se le conoce con los siguientes nombres:

- Linfomatosis neural.
- Linfomatosis ocular.
- Marek disease herpes virus.
- Parálisis de rancho.

Morbilidad 1 a 3 %

Mortalidad de 1 al 40%.

Etiología

La ocasiona un herpes virus, ADN, que presenta tres serotipos: el primero y el segundo pertenecen a cultivos virulentos y avirulentos el pollo. El tercero identifica al herpes virus avirulento del pollo. Este virus crece en embrión de pollo, en células renales de embrión de pollo, en cultivos de fibroblastos de embrión de pato, sobrevive por 4 años a 4 °C, y durante meses en camas y plumas secas.

Trasmisión

Se realiza a través del contacto directo o indirecto de las células de descamación del folículo de la pluma que contaminan el ambiente.

Patogenia

Cuando el virus ingresa al ave por sistema respiratorio, se disemina por el torrente sanguíneo, busca principalmente los nervios periféricos, órganos linfoides, ojos y tejidos, donde lleva a cabo su reproducción. Las aves afectadas sufren inmunosupresión por la actividad de macrófagos supresores que limitan la multiplicación de células tumorales, pero al hacerlo suprimen la resistencia de las aves a otras infecciones. Se reconocen tres fases de infección viral:

- a).- Producción de antígenos que ocasionan la muerte de linfocitos B.
- b).- Estado de latencia, que afecta linfocitos T.
- c).- Desarrollo de neoplasmas linfoides.

Cuadro Clínico

Tras un periodo de incubación que varía de tres a cuatro semanas, o mese en otros casos, se observan dos fases:

Aguda. Las aves mueren de repente. En algunas se observa enflaquecimiento, anemia, distensión abdominal por el desarrollo de tumores, depresión y diarrea (se afecta el nervio Remack).

Clásica. Constituye una polineuritis múltiple. Los signos comienzan con una paresia que evoluciona hacia la parálisis uni o bilateral de las patas o de las alas; parálisis del buche (se afectan los nervios digestivos); disnea y tortícolis (se afectan los nervios respiratorios); ceguera, iritis y ojos de pescado (se afectan los nervios ópticos).

Anatomía Patológica

Los nervios ciáticos, lumbosacro, óptico, plexo braquial, vago y Remack aparecen de color grisáceo, pierden la estriación cruzada y aumentan de dos a tres veces su tamaño normal.

Las lesiones modulares se observan principalmente en brazo, piel, bolsa de Fabricio, gónadas, hígado, proventriculo y riñón.

Diagnostico Diferencial

Esta enfermedad puede ser confundida con:

- Leucosis linfoide.
- Encefalomiелitis.
- Enfermedad de Newcastle.
- Tuberculosis aviar.
- Deficiencias de riboflavina.

Control

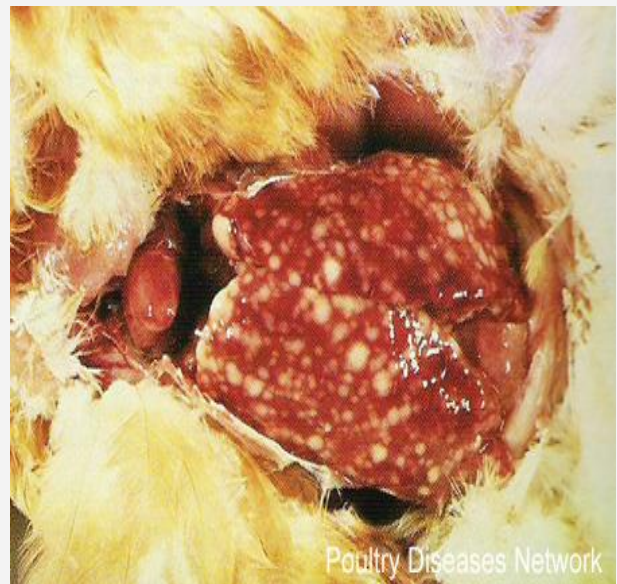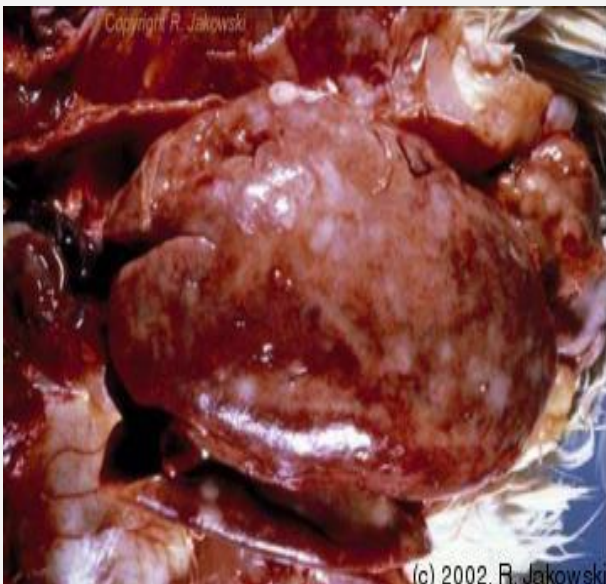
Se deben observar los siguientes métodos:

- Aplicar la vacuna.
- Criar aves de una sola edad.
- Tomar medidas higiénicas sanitarias estrictas.
- Utilizar aves genéticamente resistentes a la enfermedad.

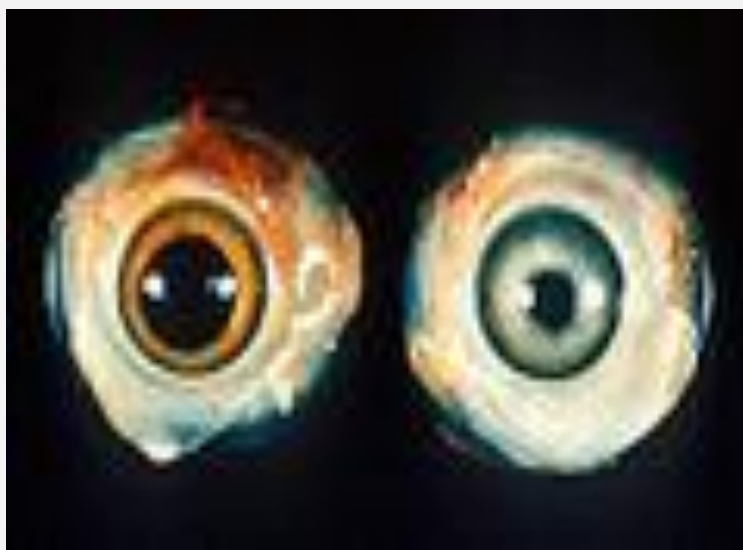Marek neural



Marek visceral



Merek ocular



Claudio Fano